小児耳 29(1): 29-32, 2008

原　著

当科における小児甲状腺癌の検討

清水直樹，家根旦有，岡本英之，細井裕司
（奈良県立医科大学耳鼻咽喉科）

奈良県立医科大学耳鼻咽喉科では1990年から2006年の過去17年間に7例の小児甲状腺癌を経験した。これは当科で手術を施行した甲状腺悪性腫瘍全体の1.6%に相当する。性別は男性3例，女性4例で，年齢は8～16歳，平均年齢は11.6歳であった。病理組織型は，乳頭癌6例，濾胞癌1例と，成人同様乳頭癌が多く認められた。乳頭癌のうち，びまん性硬化型乳頭癌と診断した症例が1例，充実濾胞型の増殖を示した症例が1例あった。また全例に頸部リンパ節転移を認めた。甲状腺全摘術を施行した2症例は，術後一時的に気管切開を要した進行例であった。肺転移が認められた症例が3例あり，そのうち2例に術後アイソトープ治療を施行した。小児甲状腺癌の予後は成人と比較し良好であると報告されているが，初診時から周囲組織への高度浸潤を認める症例や，遠隔転移をきたすなど進行癌である場合も多く，治療方針の選択には十分注意する必要であると考えられた。

キーワード：小児，甲状腺癌

はじめに

小児の甲状腺癌は比較的稀な疾患で，甲状腺癌全体の約1～2%程度と報告されている。小児例では成人例と異なる特徴が指摘されているが，今回われわれは当科で経験した16歳以下の甲状腺癌の特徴について検討したので報告する。

対　象

1990年から2006年までの17年間に当科で手術を施行した甲状腺癌は440例で，そのうち16歳以下の甲状腺癌7例（1.6%）について検討した。

結　果

1）臨床所見

性別は男性3例，女性4例であった。平均年齢は11.6歳で，最少年齢は8歳であった。当科で手術を行った16歳以下の甲状腺手術はこれら7例のみで，全例が悪性腫瘍であった。腫脹を自覚症状として診察に訪れた症例は3例で，残りの4例は健康診断等で前頸部腫脹を指摘され受診した症例であった。触診所見では両葉のびまん性腫脹が3例に認められ，残りの4症例は結節性であった（表1）。

2）臨床病期

TMN分類は，T1, T2がそれぞれ1例（症例5，症例7），T3は2例（症例4, 6），T4が3例（症例1, 2, 3）であった。頸部リンパ節転移は全例に認められ，T4の3症例はすべて肺

奈良県立医科大学耳鼻咽喉科（〒634-8522　奈良県橿原市四条町840）

表1　小児甲状腺癌症例

症　例	年齢/性	触診所見	病理診断	臨床病期	経過年数	その他
1	8F	びまん性	濾胞癌	T4N1bM1	15年10カ月	肺転移
2	8M	びまん性	乳頭癌*	T4N1bM1	1年9カ月	肺転移
3	12M	びまん性	乳頭癌	T4N1bM1	転　院	肺転移
4	12F	結節性	乳頭癌	T3N1bM0	6年5カ月	リンパ節再発
5	12F	結節性	乳頭癌**	T1N1bM0	1年8カ月	
6	13M	結節性	乳頭癌	T3N1aM0	10年9カ月	
7	16F	結節性	乳頭癌	T2N1aM0	16年5カ月	

* びまん性硬化型　** 充実濾胞

転移を認めた（表1）。

3）手術方法

施行した手術方法は，半葉切除3例，亜全摘2例，全摘2例であった。症例2と症例3は術前から肺転移を認め，甲状腺全摘後に ^{131}I によるアイソトープ治療を行った。これら全摘した2症例は術後に両側の反回神経麻痺を認めたため，一時的に気管切開を施行した進行癌であった。症例1は経過中に肺転移を認め，アイソトープ治療目的にて術後3年目に残存甲状腺摘出術を施行した。症例4は初回手術時，患側の保存的頸部郭清術を行ったが，術後2年目に同側の顎下部にリンパ節再発を認めたため上頸部郭清術を施行した。

4）病理診断

術後の病理組織型は，乳頭癌6例，濾胞癌1例と，成人と同様に乳頭癌が多く認められた。乳頭癌のうち，びまん性硬化型乳頭癌と診断した症例が1例（症例2；図1），充実濾胞型の増殖を示した症例が1例あった(症例5；図2)。

5）術後経過

症例1はアイソトープ治療にて画像上肺転移の消失を認め，現在まで肺線維症などの合併症は認めていない。症例2はアイソトープの肺転移巣への取り込みを認めるため，現在もアイソトープ治療を継続中である。経過観察期間は半年から16年であるが，1例の不明例（症例3，他院へ転院）を除き経過良好である。

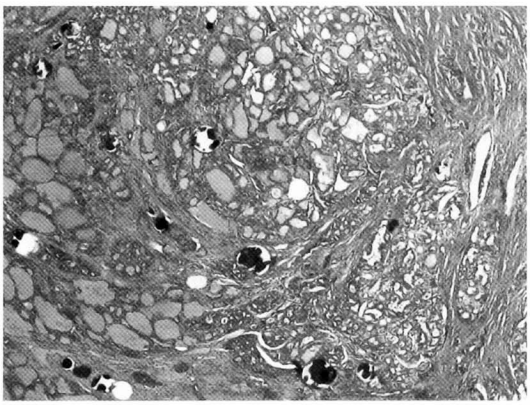

図1　びまん性硬化型乳頭癌（症例2）
病巣は甲状腺全体にびまん性に存在し，多数の砂粒小体を認める．
間質には繊維増生とリンパ球浸潤を伴う。

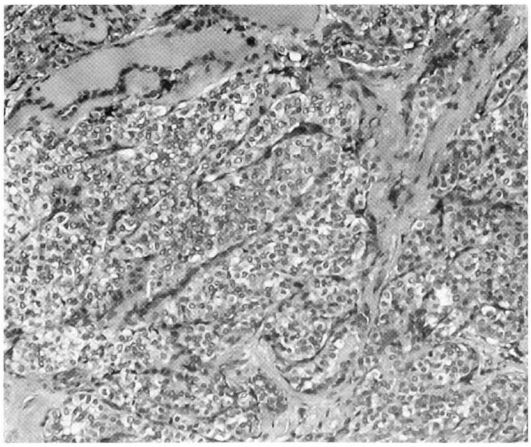

図2　充実濾胞型乳頭癌（症例5）
通常の乳頭癌と比較し，腫瘍の充実性増殖が強い。

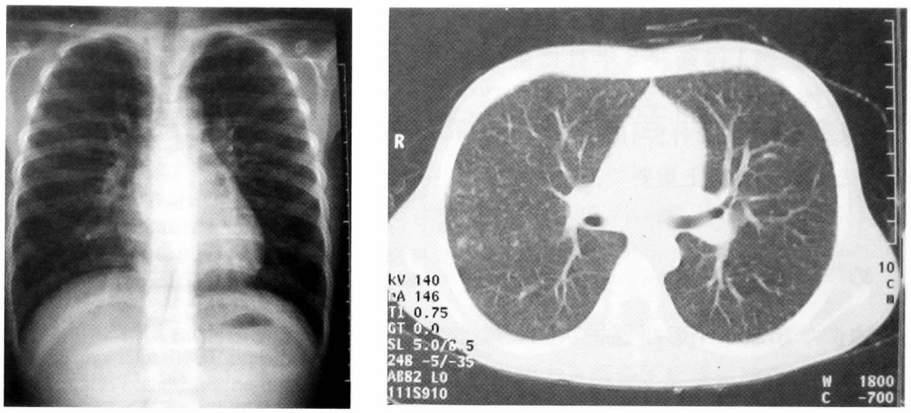

図3　小児甲状腺癌の肺転移（症例2）
胸部X線検査では明らかな肺転移は認めないが，胸部CTでは両肺野に微小肺転移を認める。

考　　察

小児の甲状腺癌は比較的稀な疾患で，甲状腺癌全体の約1～2%程度と報告されている[1]。成人と同様，1：7程度で女児に多いとする報告もあるが[2]，一方で男児の割合が多いとする報告もあり[3,4]，自験例では男児の割合が多かった。小児甲状腺癌の特徴として早期からリンパ節転移や遠隔転移をきたすことが知られており，当科の症例でも7例全例に頸部リンパ節転移を認め，肺転移も3例に認められた。

小児の甲状腺癌に対する手術方法については，甲状腺全摘は行わず保存的手術に止めるべきとする意見と[5]，積極的に甲状腺全摘を選択するべきとの相反する意見がある[6]。今回2例に甲状腺全摘を施行しているが，2例とも術前から肺転移を認めたため，アイソトープ治療目的に全摘が必要であった。他の5例は術前検査から判断して半葉切除，亜全摘を選択したが，1例は術後3年目にアイソトープ治療目的に残存甲状腺摘出術を施行した。その他，残存甲状腺からの局所再発は認めなかった。手術方法の選択は，個々の症例に応じて対応するべきと思われるが，術後にアイソトープ治療が必要と思われる症例には積極的に全摘を選択するべきと考える。

病理組織型では成人と同様に，若年者でも乳頭癌の割合が高いことが知られている。乳頭癌のうち，びまん性硬化型乳頭癌は若年女性に多いといわれているが，自験例では乳頭癌6例中1例に認めた。びまん性硬化型乳頭癌は，他の乳頭癌に比べて腫瘍の周囲への浸潤傾向が強く，早期から遠隔転移をきたすことが特徴で[7]，症例2も初診時から肺転移を認める進行癌であった。そのほか小児に多いと報告されている充実濾胞型乳頭癌は，腫瘍の充実性増殖が組織学的特徴であり[8]，症例5がこのタイプの乳頭癌にあてはまると思われる。

遠隔転移は骨転移をきたした症例も報告されているが[9]，ほとんどは肺転移である。成人と比較して小児例では肺転移をきたしやすく[10]，当科でも7例中3例に肺転移を認めた。病理組織型は乳頭癌が2例，濾胞癌が1例で，いずれも腫瘍の被膜外浸潤を認めた症例であった。小児甲状腺癌でアイソトープ治療が有効な症例が多いことを考えると，遠隔転移の早期発見が重要と思われる。症例2は術前の胸部レントゲン撮影では転移病変を認めず，胸部CTで肺転移が発見された（図3）。従来の胸部単純レントゲンでは微小な肺転移を診断することは不可能であることから，小児甲状腺癌では術前に胸部CTでの評価が必要と思われる。

小児・若年者甲状腺癌の特徴としては，死亡率は低いが，再発が多いことがあげられる[11]。

当科における成績は1例の不明例を除き全員生存しているが，症例1は術後3年目に肺転移，症例4は術後2年目にリンパ節再発を認めている。これらの結果からは，局所再発や遠隔転移に対する対策が治療上重要であると考えられた。

まとめ

当科で経験した16歳以下の小児甲状腺癌について報告した。

1. 性別は男性3例，女性4例で，病理組織型は乳頭癌6例，濾胞癌1例であった。

2. 7例全例に頸部リンパ節転移を認め，3例に肺転移を認めた。

3. アイソトープ治療を行った2症例の経過は良好で，1例の不明を除き全例生存している。

文献

1) 成瀬　隆吉：小児甲状腺癌　序．内分泌外科 17: 239-240, 2000
2) 三村　孝，杉野公則，伊藤公一，他：小児の甲状腺悪性腫瘍．小児外科，32: 374-378, 2000
3) 杉野圭三，沖政盛治，岡本英樹，他：若年者甲状腺癌の臨床的検討．日臨外医会誌，58: 502-506, 1997
4) Kodama T, Fujimoto Y, Obara T, et al: Justification of conservative surgical treatment of childhood thyroid cancer: report of eleven cases and analysis of Japanese literature. Jpn J Cancer Res 77: 799-807, 1986
5) Michael PLQ, Martin TC, Glenn H, et al: Recurrence and morbidity in differentiated thyroid carcinoma in children. Surgery 104: 1149-1156, 1988
6) 舟橋啓臣：小児甲状腺癌の手術法．内分泌外科，17: 255-258, 2000
7) Hedinger C, Williams ED, Sobin LH, et al: Diffuse sclerosing variant. In Histological Typing of Thyroid Tumours, 2nd ed, Springer-Verlag, 1988, p. 11
8) Harach HR, Williams ED: Childhood thyroid cancer in England and Wales. Br J Cancer, 72: 777-783, 1995
9) 藤本吉秀：われわれの経験した小児甲状腺癌．内分泌外科，17: 273-276, 2000
10) 伊藤公一，三村　孝：小児甲状腺癌に対する放射線療法．内分泌外科，17: 259-262, 2000
11) 野口志郎：小児甲状腺癌の特徴．内分泌外科，17: 247-250, 2000

原稿受理　2008年2月15日

別刷請求先：
〒634-8522　奈良県橿原市四条町840
奈良県立医科大学耳鼻咽喉科　　家根旦有

Nineteen-year experience of thyroid carcinoma in children

Naoki Shimizu, Katsunari Yane, Hideyuki Okamoto, Hiroshi Hosoi

Department of Otorhinolaryngology, Nara Medical University

During the past 19 years, 7 patients underwent operative intervention for thyroid carcinoma in our institution. The average age was 11.6 years ranging from 8 to 16 years. Papillary carcinoma was diagnosed in 6 cases and follicular carcinoma in one case. Cervical lymph node metastases were found in all patients. Temporary tracheotomy was necessary in two patients after total thyroidectomy. Lung metastases were observed in three patients and two of these underwent 131I therapy. It is reported that the prognosis of thyroid carcinoma is better for children compared with adults. However, behavior of the carcinoma is sometimes highly aggressive, so that appropriate diagnosis, the choice of surgical procedure and careful follow-up are important for each case.

Key word: thyroid cancer, children